

Imágenes diagnósticas en patología mamaria

Diagnostic imaging in breast pathology

Carlos Andrés Ossa Gómez MD¹

Resumen: El uso de las imágenes diagnósticas en mama se han convertido en una herramienta imprescindible para el especialista que maneja la patología mamaria. En la actualidad, las tres herramientas que se utilizan son: mamografía, ecografía o ultrasonido mamario y resonancia nuclear magnética; sin embargo, se encuentran en fase de estudio nuevas tecnologías como la elastografía y tomosíntesis (mamografía digital 3D). En el presente artículo se presentan los elementos más relevantes en estas ayudas diagnósticas, el léxico usado en los reportes y las indicaciones para cada una de las técnicas con el objetivo de actualizar los conocimientos y dar un uso adecuado de las herramientas diagnósticas.

Palabras clave: neoplasias de la mama, mamografía, ultrasonografía, imagen por resonancia magnética, cribado.

Abstract: Breast imaging diagnostic have become an indispensable tool for the specialist in breast disease. Currently, the diagnostic tools are: mammography, breast ultrasound and magnetic resonance; but they are under study new technologies such as elastography and tomosynthesis (3D digital mammography). This article presented the most important elements in these diagnostic tools, terminology used in reports and indications for each of these techniques.

Key words: breast neoplasms, mammography, ultrasonography, magnetic resonance imaging, screening

Ossa Gómez CA. Imágenes diagnósticas en patología mamaria. *Medicina & Laboratorio* 2013; 19: xxx-xxx.

¹ Médico. Cirujano oncólogo de mama /mastólogo. Candidato a master en oncología molecular. Instituto de Cancerología. Clínica Las Américas. Correspondencia: Cl 7 # 39-197 Cons 909 Torre intermédica. Medellín, Colombia. Correo electrónico: info@drandrossa.com

Conflicto de intereses: el autor declara que no tiene conflicto de intereses.
Medicina & Laboratorio 2013; 19: xxx-xxx
Módulo 19 (Oncología), número 13. Editora Médica Colombiana S.A. 2013[®]
Recibido el 8 de septiembre de 2013; aceptado el xx de xxxxx de 201x

La mama es considerada una glándula de características exocrinas, con función reproductiva y zona erógena por excelencia; como tal es un órgano en constante cambio desde el punto de vista anatómico y fisiológico. La patología mamaria constituye uno de los principales motivos de consulta en la práctica diaria del ginecólogo y del médico especialista en patología mamaria (mastólogo). El principal objetivo en la consulta es descartar la presencia de malignidad, lo cual requiere un enfoque clínico cuidadoso y un examen físico acorde al motivo de consulta de la paciente (secreción por el pezón, mastodinia, nódulo palpable, etc.), para de esta manera utilizar las herramientas diagnósticas adecuadas en el estudio de la patología mamaria [1-3].

Aunque son pocos los estudios sobre el cáncer de mama en Colombia, los datos obtenidos muestran la dimensión del problema en nuestro país. En un estudio realizado por el consorcio de investigación biomédica de epidemiología y salud pública, entre 1985 y 2008, se reportaron 32.375 muertes por cáncer de mama en Colombia, la mortalidad promedio fue de 7,4 muertes por cada 100.000 mujeres entre 1989-1993 y 9,1 muertes por cada 100.000 mujeres entre 2004-2008 [4]. Las altas tasas de mortalidad por patología mamaria se han convertido en un motivo de alerta, las cuales incrementaron en 2,9% en mujeres mayores de 15 años, estableciendo un mayor riesgo para el grupo etario de mujeres de 45 a 65 años [4]. El instituto nacional de cancerología de Colombia reportó en el 2011 un total de 2.315 muertes por cáncer de mama, desplazando al cáncer de cuello uterino al segundo lugar en mortalidad asociada al cáncer en mujeres [5]. Estos datos muestran la importancia de actualizar al lector sobre el uso de las imágenes diagnósticas en mama, empleándolas de una manera correcta, interpretando los hallazgos acordes a la literatura mundial y mejorando la capacidad de diagnóstico en nuestro medio.

Mamografía

La mamografía consiste en una exploración diagnóstica de imagen por rayos X de la glándula mamaria, mediante equipos denominados mamógrafos. Estos dispositivos disponen de tubos de emisión de rayos X, que dan una dosis de radiación de 0,7 mSv (miliSievert). Estos equipos han avanzado en su desarrollo tecnológico desde los años sesenta, pasando de la mamografía análoga a la mamografía digitalizada, hasta llegar a la tecnología actual denominada mamografía digital; los avances tecnológicos han buscado mejorar la capacidad de resolución de la imagen, el pos-procesamiento de la misma y por lo tanto mejorar la sensibilidad y la especificidad de la prueba [1].

Los inicios de la mamografía como método radiológico se remontan a 1913, cuando Alberto Salomón evaluaba piezas de mastectomía mediante rayos X para determinar la extensión del tumor [6]. En 1945, Raúl Leborgne en Uruguay, mediante estudios con rayos X en la glándula mamaria logró identificar las microcalcificaciones [7,8]. Con estos hallazgos, en la década de los años 60 comenzaron los primeros estudios aleatorizados de cribado mamográfico con la implementación del plan de aseguramiento en salud de New York (del inglés health insurance plan) [9], así como en Europa se desarrollaron los estudios de los dos condados de Suecia realizados por Lazlo y Tabar [10], y en Canadá los estudios Canadá 1 y Canadá 2. Estos trabajos demostraron que era posible disminuir la mortalidad por cáncer de mama a través de programas de cribado poblacional y se dio inicio a su uso de manera universal.

Existe un temor generalizado por parte de un número importante de pacientes, inclusive por parte de algunos médicos generales y ginecólogos, a creer que el uso sistemático de la mamografía de cribado induce cáncer de mama. Con respecto a esto, un estudio publicado

por el Dr. Yaffe *et. al.* en la revista radiology [11] evaluó mediante un modelo matemático la probabilidad de desarrollar cáncer de mama en una cohorte de 100.000 mujeres. En el estudio las mujeres recibían una dosis de radiación de 3,7 milligrays (mGY) (dosis actual de irradiación con el mamógrafo digital) en un programa de tamizaje que se realizaba anualmente entre los 40-55 años, y luego cada dos años hasta la edad de 74 años. En este estudio se calculó la probabilidad de identificar 86 casos de cáncer, y de ellos, 11 casos fueron asociadas a la radiación. El resultado fue un riesgo de 0,0086 %, el cual es extremadamente bajo. Como conclusión del estudio en mención, el cribado mamográfico que inicia luego de los 40 años tiene un riesgo muy bajo comparado con la probabilidad de reducción de muertes por cáncer de mama que se esperan con esta modalidad de cribado [11].

La mamografía se puede clasificar con fines académicos, según el uso y la finalidad, en:

- **Mamografía de tamizaje:** es aquella que se recomienda en una paciente asintomática sin ningún factor de riesgo y sin ningún hallazgo clínico, que asiste a la consulta por cualquier otro motivo y se encuentra en el rango de edad de 50-69 años.
- **Mamografía diagnóstica:** es aquella mamografía que se solicita en una paciente que asiste a la consulta con sintomatología mamaria o presenta hallazgos al examen clínico.

BIRADS

En la década de los años ochenta, se presentó una dificultad en el lenguaje de los médicos que interpretaban las imágenes diagnósticas en mama, generando reportes ambiguos, reportes de mala calidad y alta variabilidad entre observadores. Por esta razón se dio origen a la clasificación BIRADS, el cual corresponde al acrónimo en inglés “Breast Imaging Report And Data System” que traduce sistema de informes y registro de datos de imágenes de mama. Esta clasificación fue desarrollada en un esfuerzo colaborativo de múltiples instituciones, entre ellas el American College of Radiology (ACR), Centers for Disease Control and Prevention (CDC), National Cancer Institute (NCI), Food and Drug Administration (FDA), American College of Surgeons (ACS), American Medical Association (AMA) y el American College of Pathologists (ACP). De este manual ya se han publicado 5 ediciones, la primera edición fue publicada en 1993, la segunda edición fue en 1996, la tercera edición en 1998, la cuarta en el 2003 y a finales del año 2013 se publicó la quinta edición.

El sistema BIRADS utiliza un vocabulario propio que nos permite identificar hallazgos sospechosos o anormales [12], éste se resume a continuación (ver [tabla 1](#)):

■ Léxico

- **Nódulo:** toda imagen redondeada u ovoide que tiene representación en dos diferentes proyecciones mamográficas del mismo seno. En los nódulos se evalúa la morfología, los contornos y la densidad [12].
- **Asimetría:** se define como la presencia de parénquima mamario irregular de mayor o igual densidad al tejido mamario y que solo se presenta en una proyección mamográfica. La asimetría puede ser focal (en un solo cuadrante) o global (que ocupa más de un cuadrante). Estas lesiones por lo general no son palpables. Se debe tener especial interés en la identificación y seguimiento de las asimetrías focales ya que puede ser la única manifestación de una neoplasia mamaria, en especial las de histología lobular. En los casos de asimetría, se debe complementar en primer lugar con la realización de conos

Tabla 1. Categorías BIRADS

| Categoría BIRADS | Probabilidad de malignidad | Conducta |
|-------------------------------------|----------------------------|--------------------------------------|
| 0 Valoración incompleta | | Imágenes adicionales |
| 1 Mamografía negativa | 0% | Control anual |
| 2 Cambios benignos | 0% | Control anual |
| 3 Hallazgos probablemente benignos | <2% | Control en seis meses |
| 4 Anormalidad sospechosa | 23-34% | Biopsia |
| 5 Altamente sugestivo de malignidad | 81-97% | Biopsia |
| 6 Malignidad conocida | 100% | Conducta a criterio médico tratante. |

de compresión, y si la imagen persiste, se debe realizar ultrasonografía complementaria para descartar la presencia de una lesión sin adecuada representación mamográfica [12].

- **Morfología de las lesiones:** redondeado, ovalado, lobulado o irregular, teniendo especial interés en este último, ya que las lesiones malignas presentan esta característica de manera frecuente (ver figura 1).

En segundo lugar, se debe evaluar los contornos de la lesión con respecto a la densidad del tejido mamario de la paciente (ver figura 2).

- **Circunscrito:** al menos el 75% de su perímetro debe estar bien delimitado y el resto superpuesto al tejido mamario.
- **Microlobulado u oscurecido:** se emplea cuando el radiólogo considera que la lesión está bien delimitada, pero enmascarada por el tejido mamario.
- **Mal definido:** cuando al menos el 50% de los márgenes de la lesión no logran ser delimitados.
- **Espiculado:** cuando los márgenes se presentan irregulares y anguladas, este hallazgo presenta un valor predictivo positivo de malignidad cercano al 93%.
- **Densidad:** se debe caracterizar la densidad del nódulo con respecto al resto del tejido mamario utilizando cuatro categorías.
 - Hiperdenso.
 - Isodenso.
 - Hipodenso sin grasa.
 - Hipodenso con grasa.

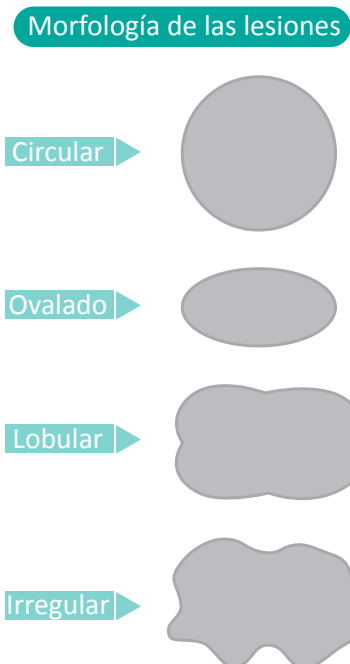


Figura 1. Morfología de las lesiones

Se debe recordar que las lesiones tumorales en la mama corresponden a un crecimiento descontrolado de células epiteliales, por lo tanto, se manifiestan como lesiones hiperdensas que por lo general son características de malignidad en la mamografía, y las lesiones isodensas o hipodensas con grasa se caracterizan generalmente como lesiones de aspecto benigno.

Otro aspecto que se debe mencionar y tener en cuenta es la densidad mamaria y su representación mamográfica, la cual se divide en cuatro grados según la clasificación de Wolff y que muestra la presencia de lesiones a medida que aumenta. Una paciente con densidad mamaria alta, mayor al 75%, incrementa el riesgo de cáncer de mama 5,3 veces [13] (ver figura 3).

■ **Calcificaciones:** estas se pueden presentar por una serie de alteraciones tanto benignas como malignas de la mama, se subdividen en tres grupos:

- **Calcificaciones típicamente benignas:** las cuales corresponden a calcificaciones cutáneas, vasculares, macrocalcificaciones o en forma de palomitas de maíz (pop corn-like), éstas son características de los fibroadenomas calcificados. Otras presentaciones benignas son la calcificaciones en “vara”, que se producen por mastitis de células plasmáticas, las de aspecto en cascara de huevo y las de «leche cálcica» que se pueden apreciar en pacientes con antecedentes de trastornos inflamatorios o de procedimientos quirúrgicos de la mama (ver figura 4).
- **Calcificaciones de sospecha intermedia:** en este grupo de calcificaciones se encuentran las amorfas o indiferenciadas y las heterogéneas groseras (ver figura 5).
- **Calcificaciones altamente sospechosas de malignidad:** en este grupo entran las calcificaciones heterogéneas como puntos y comas, que no tienen un patrón de distribución homogéneo y se subdividen en pleomorfas finas y en lineales ramificadas (ver figura 5).

Hallazgos asociados: en este grupo se describen una serie de características indirectas que se pueden apreciar en la mamografía, que hacen sospechar la presencia de una lesión maligna, estos son: retracción de la piel y/o pezón, edema y engrosamiento de la piel, que en la mamografía no debe ser mayor de 2 mm; la presencia de adenopatías axilares mayores de 2 cm y densidad aumentada en el estudio mamográfico. A pesar que estos hallazgos no son patognomónicos, deben hacer sospechar al clínico la presencia de una lesión neoplásica en la mama y realizar estudios adicionales para esclarecer su diagnóstico.

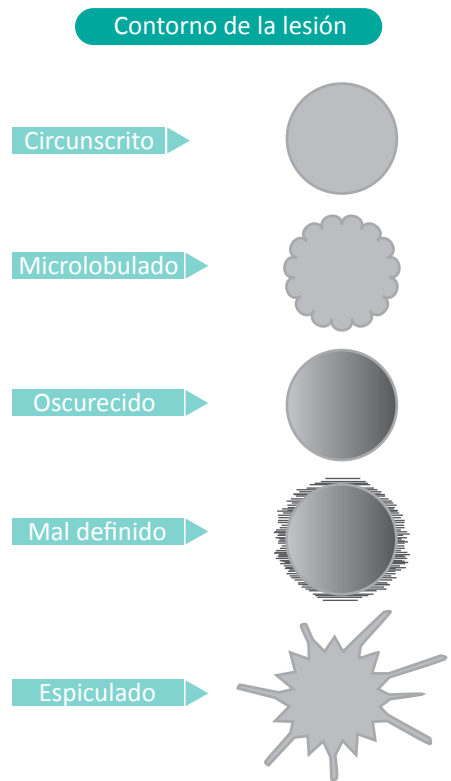


Figura 2. Contorno de la lesión.

Riesgo de cáncer

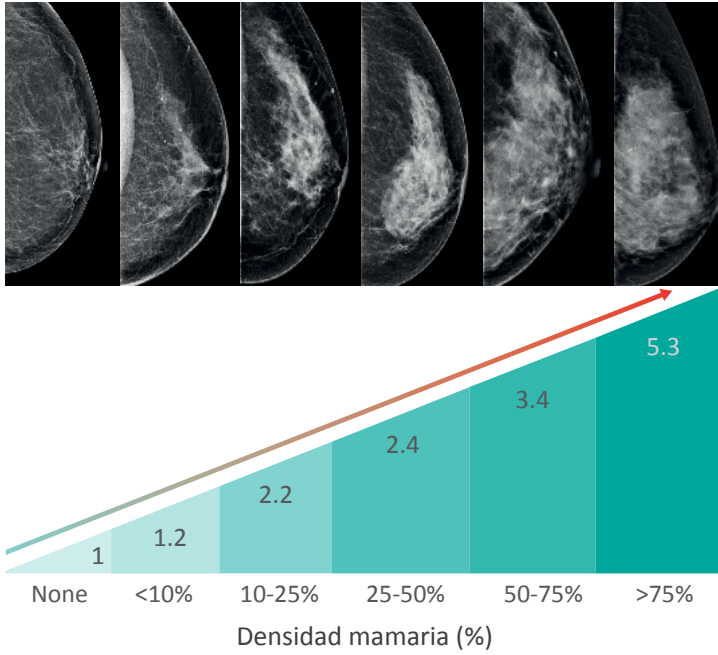


Figura 3. Riesgo relativo de cáncer de mama en función del grado de densidad mamaria.

Calificaciones típicamente benignas

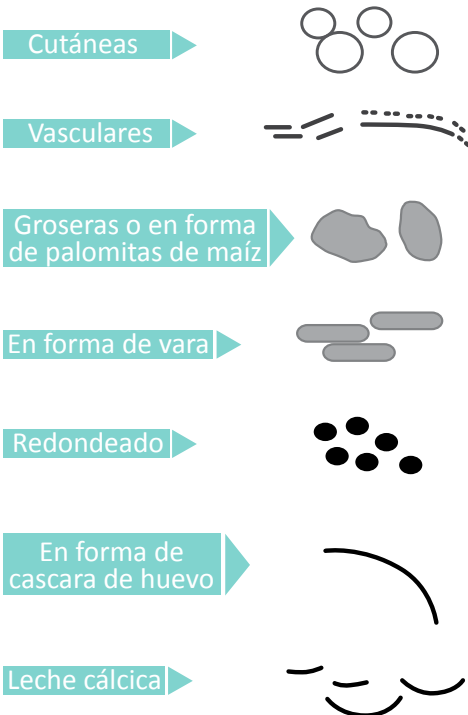


Figura 4. Calcificaciones típicamente benignas.

Calcificaciones de sospecha intermedia

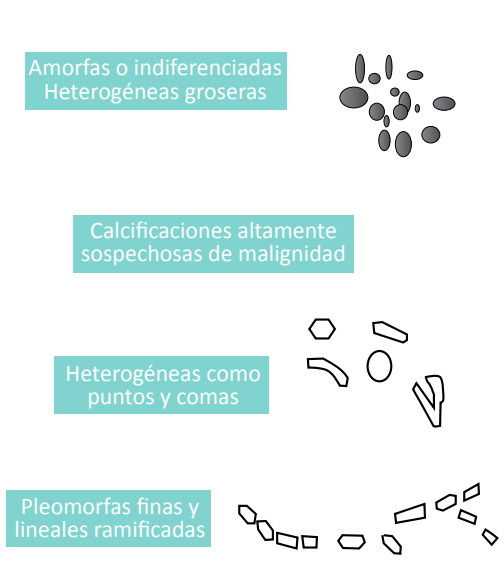

Figura 5. Calcificaciones de sospecha intermedia y altamente sospechosas de malignidad.

Luego de leer adecuadamente la mamografía se debe generar un reporte mamográfico, siguiendo un orden lógico y ordenado sugerido por el programa de estándares de calidad en mamografía (MQSA por sus siglas en ingles), el cual se enumera a continuación [14] (ver [tabla 2](#)).

Tabla 2. Estructura del informe mamográfico

Indicación
 Descripción: Distribución, simetría y composición.
 Descripción de hallazgo significativo.
 *Nódulo
 *Calcificación
 *Distorsión arquitectural
 *Casos Especiales
 Comparar con estudios previos
 Impresión global (categorización BiRADS)
 Recomendación

Tomado de [12]

■ Auditoria para la calidad en mamografía

El colegio americano de radiólogos no solo utiliza la clasificación BIRADS para el reporte de la mamografía como medio de comunicación entre radiólogos y clínicos, sino que también lo utiliza como mecanismo de auditoria de calidad en las imágenes del centro que las emplea. Es así como se tiene estandarizado que por cada 1.000 mamografías realizadas se deben diagnosticar entre 2-10 casos de cáncer de mama, los tumores identificados por mamografía deben ser *in situ* o menores de

2 cm en el 50% de los casos, la mamografía en el centro que la implementa debe tener sensibilidad mayor al 85% y especificidad mayor del 90%, y tener una tasa de re-llamado menor del 10% (porcentaje de pacientes que requieren volver al centro de imágenes por mala calidad de la técnica mamográfica o necesidad de proyecciones adicionales).

ECOGRAFÍA

La ecografía mamaria es una técnica de imágenes que traduce las diferentes frecuencias de sonido que genera un órgano, en este caso la glándula mamaria, a partir de la emisión de ultrasonido por un dispositivo llamado transductor, el cual recibe el eco generado y hace una representación bidimensional o tridimensional de la mama. Este dispositivo descompone el sonido en diferentes escalas y las traduce en una señal visual en escala de grises que son leídas e interpretadas por el ecografista. El método fue propuesto en sus inicios como un método de cribado para la detección del cáncer de mama y una técnica atractiva en comparación con la mamografía, por no emplear radiación ionizante, además de tener un mecanismo de acción que permitía evaluar tejido denso poco visible en la mamografía (ver [figura 6](#)). Sin embargo, en la ecografía existe una gran limitación porque es un método operador-dependiente, es decir, el examen aumenta o disminuye la sensibilidad dependiendo del operador, por lo cual pierde valor como herramienta de cribado en grandes grupos poblacionales. Otra limitante es el tiempo que se requiere para una adecuada valoración ecográfica de la mama (20-30 min vs 10-12 min en la mamografía) estas limitantes relegaron la ecografía a unas indicaciones precisas y a no ser utilizada de rutina en el escenario de cribado. Con la experiencia del Dr. Stavros en el centro de enfermedades mamarias en Englewood, Colorado, se publica una serie de 11.433 ecografías mamarias que describen las principales indicaciones de esta técnica [3] (ver [tabla 3](#)):

A pesar de las limitante descritas, a continuación se enumeran algunas de las indicaciones actuales de la ecografía [3]:

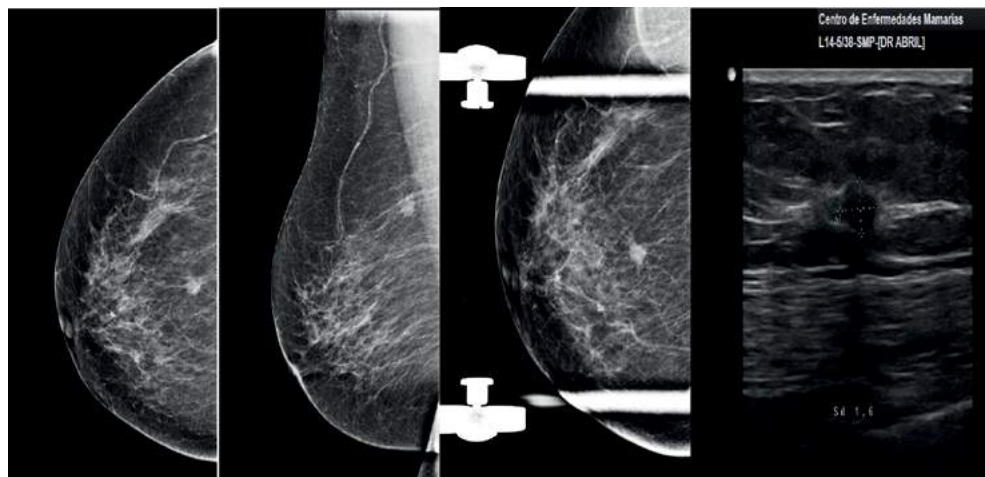


Figura 6. Correlación mamográfica-ecográfica de una lesión mamaria sospechosa. Cortesía del Dr. Andrés Henao, Centro Enfermedades Mamarías. Bogotá, Colombia

Tabla 3. Principales indicaciones de la ecografía

| | |
|---|---------------------|
| Anomalía palpable | 5.282 casos (46,2%) |
| Anomalía mamográfica | 3.681 casos (32,2%) |
| Anomalía palpable o mamográfica | 606 casos (5,3%) |
| Seguimiento de lesiones conocidas por ultrasonografía | 697 casos (6,1%) |
| Dolor | 686 casos (6%) |
| Secreción | 252 casos (2%) |
| Ecografía mamaria completa no dirigida | 229 casos (2%) |
| Total | 11.433 casos (100%) |
| Tomado de [13] | |

- Lesión mamaria palpable.
 - Lesión mamográficamente indeterminada.
 - Ecografía de segunda mirada luego de lesión indeterminada en la resonancia magnética.
 - Mamas mamográficamente densas.
 - Ganglio linfáticos axilares sospechosos o indeterminados.
 - Embarazo y lactancia.
- Seguimiento oncológico después de mastectomía.
 - Seguimiento después de cirugía conservadora.
 - Seguimiento post-operatorio de hematomas, seromas o implantes.
 - Intervenciones guiadas por ultrasonido.
- También es importante destacar los objetivos específicos a cumplir con el diagnóstico ecográfico de la mama [3]:
- Evitar biopsias negativas innecesarias.
 - Evitar seguimientos a corto plazo innecesarios.
 - Guiar procedimientos invasivos.
 - Completar la información de la exploración clínica.

- Completar la información de la exploración mamográfica.
- Localizar una lesión maligna no aparente o infravalorada mamográficamente.
- Determinar la extensión de la patología maligna.

En cuanto al uso de las herramientas ecográficas como soporte de los procedimientos invasivos realizados en el tejido mamario, la ecografía se utiliza en:

- Aspiración de quistes.
- Drenaje de abscesos.
- Biopsia mamaria (aspiración con aguja fina, aspiración con aguja gruesa, biopsia mamaria por vacío).
- Localización de lesiones con aguja para resección quirúrgica (marcación con arpón).
- Técnicas de ganglio centinela.
- Tratamiento de lesiones mamarias (radiofrecuencia, laser, crioterapia, terapia térmica).

Léxico BIRADS

Al igual que en la mamografía, hay una clasificación BIRADS para el ultrasonido, éste se divide en 5 categorías [15]:

1 - Patrón ecográfico: describe la composición de la mama.

- Homogénea grasa.
- Homogénea fibroglandular.
- Heterogénea.

2 - Masa: se define como una lesión ocupante de espacio en dos proyecciones. Se valora:

- Morfología: ovalada, redonda, irregular.
- Orientación respecto a la piel: paralela o no paralela.
- Margen: circunscrito o no circunscrito (impreciso, angular, microlobulado o espiculado).
- Interfase con el tejido mamario adyacente: abrupta o con un halo ecogénico irregular.
- Patrón ecográfico interno: anecoico, hiperecoico, complejo, hipoecoico o isoecoico.
- Signos acústicos posteriores: ninguno, refuerzo, sombra o patrón combinado.
- Características del tejido circundante: cambios en los ductos, alteración de los ligamentos de Cooper, edema, distorsión de la arquitectura, engrosamiento cutáneo y retracción o irregularidad cutánea.

3 - Calcificaciones:

- Macrocalcificaciones (> 5 mm).

- Microcalcificaciones: presentes dentro o fuera de una masa.

4 - Casos especiales: son lesiones que presentan un aspecto ecográfico específico.

- Microquistes agrupados.
- Quiste complicado.
- Lesión cutánea.
- Ganglio intramamario.
- Cuerpo extraño.
- Adenopatía axilar.

5 – Vascularización.

- Presente o ausente (en una masa).
- Inmediatamente adyacente a la lesión.
- En el tejido circundante.

No existe al día de hoy, una ayuda diagnóstica por imágenes en mama que nos permita saber con una sensibilidad del 100 % y una especificidad del 100 % cuales lesiones son malignas y cuales son benignas. Sin embargo, con una adecuada correlación de la mamografía, la ecografía y el examen físico, la posibilidad diagnóstica mejora llegando a estar cercana al 85-90% en las pacientes pos-menopáusicas y 70-85% en las pacientes pre-menopáusicas.

Resonancia magnética

La resonancia magnética es una herramienta de diagnóstico por imagen, que se basa en las ondas de radiofrecuencia emitidas por los protones del tejido examinado, luego de ser expuestos a un campo magnético. La señal que emite cada protón es capturada y procesada por avanzados programas computacionales, transformándola en imágenes de alta calidad. A diferencia de los equipos de rayos convencionales, como el escáner y la medicina nuclear, la resonancia magnética no emite radiaciones. Este examen proporciona una información complementaria, tanto morfológica, como dinámica de las lesiones mamarias; diferente a los exámenes convencionales (ver [figura 7](#)).

Las imágenes por resonancia magnética de la mama se han utilizado cada vez más en la detección y evaluación del cáncer de mama desde su aprobación por la FDA hace más de 15 años. Múltiples estudios que comparan los resultados de la resonancia de mama con los resultados de patología, demuestran que la resonancia tiene una sensibilidad para carcinoma invasor entre el 80-93% [16,17]. Sin embargo, la resonancia magnética presenta una amplia especificidad (65-90%) con frecuentes resultados falsos positivos, que lleven a biopsias innecesarias. Por este motivo, la resonancia de mama tiene unas indicaciones precisas para mejorar su rendimiento y evitar procedimientos no requeridos (ver indicaciones actuales de la resonancia).

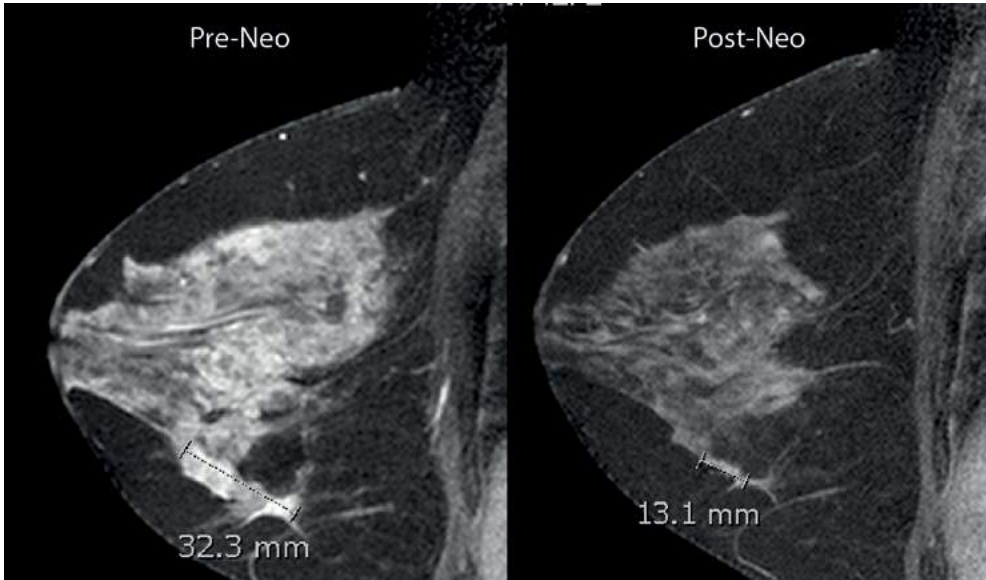


Figura 7. Imagen por resonancia magnética de una paciente de 51 años con cáncer de mama antes y después de su respuesta (respuesta parcial) a la quimioterapia neoadyuvante. Imágenes cortesía de la Dra Liliana Hernández, departamento radiología Clínica Las Américas, Medellín, Colombia

Los resultados de la resonancia de mama no deben ser sustituidos por el diagnóstico histológico del tejido, especialmente, cuando el paciente y su cirujano están considerando la conservación de la mama. La decisión de utilizar la resonancia magnética, como un complemento a la evaluación de pacientes con patología mamaria, debe ser realizada por el médico y el paciente después de la consideración conjunta de los beneficios, así como los riesgos, entre ellos la frecuencia de falsos positivos en la interpretación (número de biopsias innecesarias).

La resonancia magnética es una técnica con elevada sensibilidad, pero con una especificidad limitada en el diagnóstico del cáncer de mama. Numerosos estudios avalan su utilidad en el manejo de la patología mamaria, especialmente en la estadificación pre-quirúrgica del cáncer de mama. Sin embargo, existe una falta de estandarización en la técnica y en la interpretación de las imágenes, así como una falta de consenso en la descripción de los hallazgos tanto morfológicos como dinámicos, que difieren porque los protocolos varían en las diferentes instituciones. Por ello se ha desarrollado un léxico para la resonancia magnética, con definiciones para las características morfológicas y dinámicas [16].

Léxico

El léxico para la resonancia magnética se divide en 6 categorías:

1 - Foco: captación puntiforme que debido a su pequeño tamaño (<5 mm) no puede ser caracterizada morfológicamente.

2 - Masa: lesión tridimensional ocupante de espacio. Se define:

- Morfología: redonda, ovalada, lobulada o irregular.

- Margen: liso o bien definido, irregular o impreciso, espiculado.
- Captación interna: homogénea, heterogénea, en anillo, con septos internos hipocaptantes, con septos internos hipercaptantes o captación central.

3 - No masa: área de captación que puede afectar a una región pequeña o grande dentro de la mama, frecuentemente con tejido fibroglandular normal intercalado. Se describe:

- Distribución: focal, lineal, ductal, regional, segmentaria, múltiple o difusa.
- Patrón de captación: homogénea, heterogénea, punteada, agrupada o confluyente, reticular o dendrítica.
- Simetría (respecto a la mama contralateral).

4 - Hallazgos asociados: pueden aparecer aislados o asociados a una captación anómala.

- Retracción o inversión del pezón.
- Hiperseñal ductal.
- Retracción piel.
- Engrosamiento cutáneo.
- Invasión piel.
- Edema.
- Adenopatías.
- Invasión musculo-pectoral.
- Invasión pared costal.
- Hematoma/sangre.
- Vacío de señal (artefacto).
- Quiste.

5 - Localización:

- Mama.
- Cuadrante.
- Profundidad.

6 - Cinética de captación: se distinguen dos fases.

- Fase inicial: hasta los primeros dos minutos o hasta que la curva empiece a cambiar. En esta fase la captación puede ser lenta, media o rápida.
- Fase tardía: en la que la captación puede continuar ascendiendo (progresiva), permanecer estable (en meseta) o disminuir (lavado).

Declaratoria oficial de la sociedad americana de cirujanos de seno con respecto a la resonancia magnética en mama [17]

■ Requisitos técnicos para realizar resonancia magnética en mama

La resonancia magnética de mama requiere un sistema de alto campo (mínimo con imán de 1,5 Teslas), una bobina de superficie exclusiva para mama (imágenes tomadas de mama en un escáner de cuerpo no son suficientes) y el gadolinio, como medio de contraste por vía intravenosa. Debe ser realizado por un equipo dedicado a la patología mamaria, incluyendo radiólogos con experiencia en mamografía, ecografía y resonancia magnética. Es mandatorio disponer de dispositivos para la toma de la biopsia mediante resonancia magnética. En la paciente pre-menopáusica es indispensable que la resonancia se realice en la fase folicular (día 5 a 15) del ciclo menstrual, para disminuir la probabilidad de artefactos, dado por el influjo hormonal y mejorar de esta manera la sensibilidad de la prueba.

La resonancia magnética de mama no debe reemplazar la mamografía como examen de detección anual en la población general. Excepto en el grupo BRCA 1 o 2 positivos, en quienes no se realice mastectomía profiláctica y se decida vigilancia estricta [18]. No hay estudios prospectivos aleatorizados a la fecha, que hayan demostrado que la utilización de resonancia magnética de mama reduzca la necesidad de una segunda cirugía para el control de márgenes en las pacientes llevadas a cirugía conservadora, ni tampoco estudios que demuestren mejoría en la supervivencia global.

■ Indicaciones actuales de la resonancia magnética en mama

- Metástasis axilar de un cáncer primario desconocido. La resonancia de mama puede ayudar al médico tratante en la localización del tumor primario.
- Para determinar la extensión de la enfermedad o la presencia de un tumor multifocal, multicéntrico o en presencia de enfermedad contralateral en pacientes con cáncer de mama, con las consiguientes dificultades de las imágenes convencionales, tales como aquellos con carcinoma lobular invasor o cuando el tejido mamario denso impide una correcta evaluación mamográfica.
- Para evaluar la respuesta a la terapia endocrina adyuvante o quimioterapia en pacientes seleccionados pos-tratamiento. La resonancia magnética puede ayudar a identificar aquellos pacientes que son candidatos para la conservación mamaria y ayudar a determinar la extensión de la resección necesaria [19].
- Como parte de la revisión anual del cáncer de mama. Además de la mamografía para los pacientes con muy alto riesgo de desarrollar cáncer de mama, especialmente aquellos con sospecha o mutaciones deletéreas conocidas en BRCA 1 o 2, los pacientes con antecedentes de radioterapia en la pared torácica y otras personas con riesgo de un 20% o mayor de desarrollar cáncer de mama durante toda la vida [20,21].
- Para la evaluación adicional de hallazgos clínicos sospechosos o resultados de las imágenes que permanecen indeterminados después de completar las evaluaciones

mamográficas y ecográficas, en combinación con un examen físico completo. Dado que el valor predictivo negativo de la resonancia magnética es desconocido, si las lesiones cumplen los criterios para la biopsia por otras modalidades, puede ser preferible la biopsia de la lesión en lugar de obtener una resonancia magnética.

Nuevas tecnologías

Elastografía

En 1991, Ophir *et. al.* [22] desarrollaron una técnica llamada elastografía, la cual ayudaba en la evaluación de los tejidos blandos, mediante la deformación elástica que sufren los tejidos por la aplicación de compresión en el área de interés. Este hallazgo se realizó teniendo en cuenta las propiedades físicas y mecánicas de los tejidos como indicadores en el diagnóstico de lesiones malignas, dado que muchos de los carcinomas presentan tejidos más rígidos que los tejidos normales adyacentes.

Actualmente, hay dos líneas principales de investigación para determinar la aplicabilidad clínica de la elastografía por ultrasonido. La primera línea de investigación está basada en la evaluación del tamaño de la masa, antes y después de comprimir las áreas que se quieren evaluar. Esta metodología utiliza un programa computarizado, en el cual los tejidos blandos aparecen claros y las lesiones firmes dan tonalidades de colores oscuros, de esta manera, las lesiones malignas tienden a ser más evidentes que las benignas. La otra línea de investigación está basada en el uso de un programa computarizado que aplica diferentes espectros de color a los tejidos de acuerdo a su firmeza, asignando rojo, a los tejidos blandos; verde, a los intermedios, y azul oscuro, a los tejidos firmes (ver [figura 8](#)).

Aún no hay consenso sobre cuál es la mejor técnica o clasificación definitiva en cuanto a su utilidad clínica. Las grandes limitaciones radican en la variabilidad inter-observador descritas en los primeros estudios y la falta de estandarización sobre cuanta compresión se le debe aplicar a los tejidos al momento de realizar el estudio [2]. Esta técnica no se encuentra aprobada por la FDA para su uso sistemático, sin embargo, algunos equipos de ultrasonido de última generación la tienen incorporada. La principal utilidad de la elastografía radica en el análisis de las lesiones BIRADS 3 ecográficas, para intentar aclarar la necesidad de biopsia, y las lesiones quísticas complejas para evaluar el componente sólido de las mismas (ver [figura 9](#)).

Tomosíntesis mamaria

La mamografía convencional en dos proyecciones (digital y análoga) está evolucionando a una tecnología que emplea como base la mamografía y aplica los principios de un tomógrafo. Esta tecnológica recibe el nombre de tomosíntesis mamaria digital e implica la adquisición de múltiples planos de proyección por un detector digital de rayos X, que se mueve realizando cortes a más de un milímetro con arco de movimiento limitado (ver [figura 10](#)). El lector presenta una serie de imágenes (cortes) a través de toda la mama, que se leen en una estación de trabajo similar a la de una tomografía computarizada o resonancia magnética. Debido a que cada corte reconstruido puede ser tan delgado como 0,5 mm, las masas y los márgenes de la masa; que de otra manera se pueden superponer con las estructuras del plano, deben ser más visibles en el segmento reconstruido. Esto permite mejorar la caracterización y visualización de las lesiones

Escala de elasticidad de Tsukuba

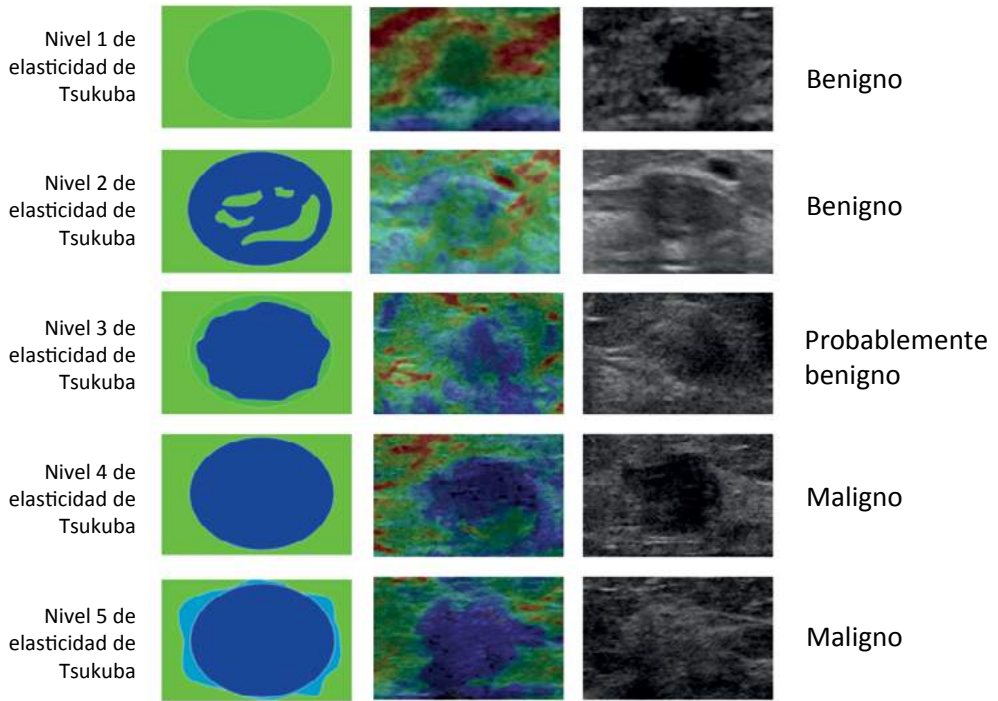


Figura 8. Propuesta de clasificación elastográfica de Tsukuba. Imagen modificado de [23].

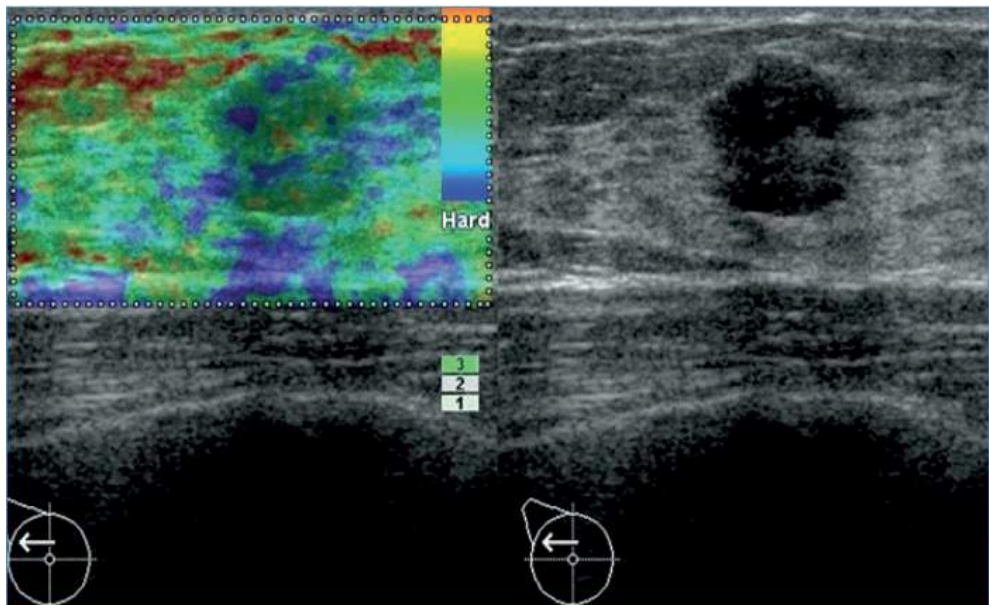


Figura 9. Elastografía de una lesión BIRADS 3 por ultrasonido clasificada como categoría 2 en la clasificación elastográfica de Tsukuba. Diagnóstico histológico de fibroadenoma. Imagen cortesía del Dr Jairo Patiño, departamento radiología, Clínica Las Américas, Medellín, Colombia.

mamarias, en especial, aquellas no calcificadas y que se encuentra en tejidos mamarios densos (ver figura 11).

La tomosíntesis se encuentra aprobada por la FDA desde febrero del 2011 para su utilización en los centros de imágenes mamarios, y en Colombia ya se cuenta con tres centros que disponen de esta tecnología. El uso de la tomosíntesis permite mejorar las tasas de detección y caracterización de las lesiones de la mama entre un 8-15 % [24,25], especialmente en las mujeres con tejido mamario denso, donde se evita la sobreposición de los tejidos y se disminuye la tasa de re-llamado de los pacientes [26].

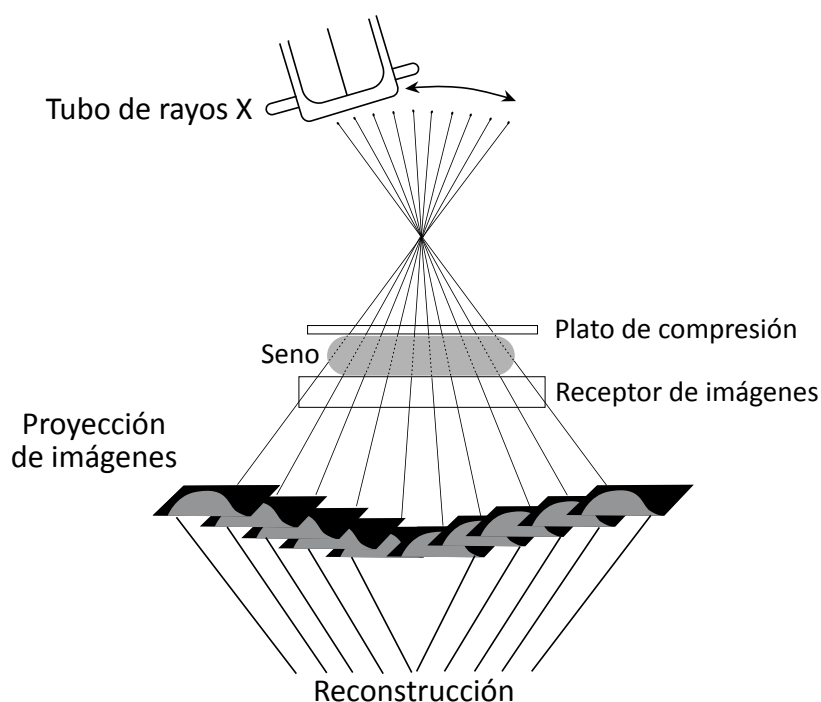


Figura 10. Mecanismo de obtención de las imágenes en la tomosíntesis de mama.

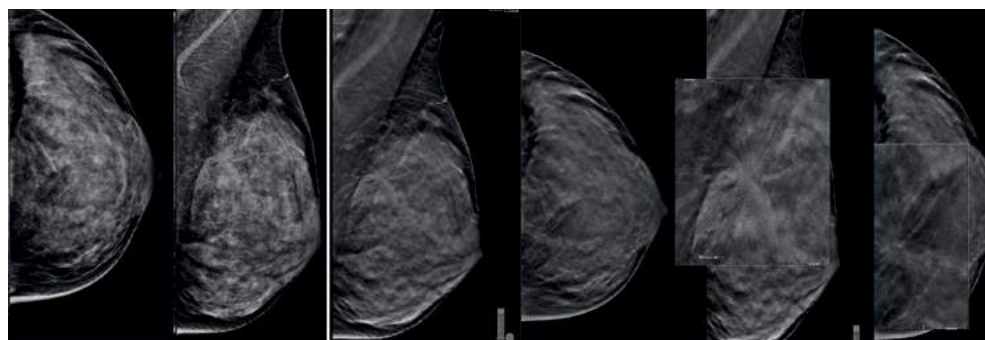


Figura 11. A-B. Proyección medio-lateral oblicua de una mamografía interpretada BIRADS O por alta densidad mamaria. C-D. Representación de la misma mama mediante tomosíntesis que identifica área de distorsión en cuadrante supero externo. E-F. Magnificación de la zona de interés mediante tomosíntesis que identifica lesión BIRADS 5. Carcinoma Ductal Infiltrante confirmado por biopsia. Imágenes cortesía del Dr Jairo Patiño, departamento radiología, Clínica Las Américas, Medellín, Colombia.

No obstante, el uso de la tomosíntesis en el estudio de microcalcificaciones sigue siendo limitado al día de hoy.

Conclusiones

Actualmente, la patología mamaria es un motivo frecuente de consulta en el médico general, ginecólogo y especialista en patología mamaria. Un adecuado enfoque clínico e imagenológico permite una remisión adecuada y un diagnóstico temprano del cáncer de mama, se hace imperativo que el médico conozca el uso adecuado de estas herramientas y la forma como esta prueba deber ser reportada. Las herramientas actuales y estándar de oro en el enfoque de la patología mamaria continúan siendo la ecografía mamaria, la mamografía y la resonancia nuclear magnética, esta última solo en casos seleccionados. Las nuevas herramientas diagnósticas como la elastografía, la tomosíntesis y la mamografía por emisión de positrones se encuentran en procesos de aprobación por los entes reguladores internacionales y no constituyen un remplazo de las imágenes diagnósticas disponibles actualmente.

Bibliografía

- Jackson VP.** Diagnostic mammography. *Radiol Clin North Am* 2004; 42: 853-870, vi.
- Goddi A, Bonardi M, Alessi S.** Breast elastography: A literature review. *J Ultrasound* 2012; 15: 192-198.
- Stavros AT.** *Ecografía de Mama*. Philadelphia: Lippincott Williams & Wilkins 2006.
- Pedraza AM, Pollan M, Pastor-Barriuso R, Cabanes A.** Disparities in breast cancer mortality trends in a middle income country. *Breast Cancer Res Treat* 2012; 134: 1199-1207.
- Grupo Vigilancia Epidemiológica del Cáncer I.** Mortalidad por cáncer según primeras causas y sexo, Colombia 2000-2011. Vol. 2013: Instituto Nacional de Cancerología.
- Salomon A.** Beitrage zur Pathologie und Klinik der Mammacarcinome *Arch Klin Chir* 1913; 101: 573-668.
- Leborgne R.** Diagnosis of tumors of the breast by simple roentgenography; calcifications in carcinomas. *Am J Roentgenol Radium Ther* 1951; 65: 1-11.
- Leborgne R.** *The breast in roentgen diagnosis*. Montevideo, Uruguay: Impresora Uruguaya S. A.; 1953.
- Shapiro S.** Periodic screening for breast cancer: the HIP Randomized Controlled Trial. *Health Insurance Plan. J Natl Cancer Inst Monogr* 1997: 27-30.
- Tabar L, Vitak B, Chen TH, Yen AM, Cohen A, Tot T, et al.** Swedish two-county trial: impact of mammographic screening on breast cancer mortality during 3 decades. *Radiology* 2011; 260: 658-663.
- Yaffe MJ, Mainprize JG.** Risk of radiation-induced breast cancer from mammographic screening. *Radiology* 2011; 258: 98-105.
- Liberman L, Menell JH.** Breast imaging reporting and data system (BI-RADS). *Radiol Clin North Am* 2002; 40: 409-430, v.
- Boyd NF, Byng JW, Jong RA, Fishell EK, Little LE, Miller AB, et al.** Quantitative classification of mammographic densities and breast cancer risk: results from the Canadian National Breast Screening Study. *J Natl Cancer Inst* 1995; 87: 670-675.
- Poveda CA.** Sistema Birads: Descifrando El Informe Mamográfico. *Repert med cir* 2010; 19: 18-27.
- Sedgwick E.** The breast ultrasound lexicon: breast imaging reporting and data system (BI-RADS). *Semin Roentgenol* 2011; 46: 245-251.
- Orel SG, Schnall MD.** MR imaging of the breast for the detection, diagnosis, and staging of breast cancer. *Radiology* 2001; 220: 13-30.
- Surgeons ASoB.** Position Statement of the use of Magnetic Resonance Imaging in Breast Surgical Oncology. Vol. 19 de agosto, 2013.
- Warner E, Plewes DB, Hill KA, Causer PA, Zubovits JT, Jong RA, et al.** Surveillance of BRCA1 and BRCA2 mutation carriers with magnetic resonance imaging, ultrasound, mammography, and clinical breast examination. *JAMA* 2004; 292: 1317-1325.
- Kriege M, Brekelmans CT, Boetes C, Besnard PE, Zonderland HM, Obdeijn IM, et al.** Efficacy of MRI and mammography for breast-cancer screening in women with a familial or genetic predisposition. *N Engl J Med* 2004; 351: 427-437.
- Hata T, Takahashi H, Watanabe K, Takahashi M, Taguchi K, Itoh T, et al.** Magnetic resonance imaging for preoperative evaluation of breast cancer: a comparative study with mammography and ultrasonography.

J Am Coll Surg 2004; 198: 190-197.

21. **Lord SJ, Lei W, Craft P, Cawson JN, Morris I, Walleser S, et al.** A systematic review of the effectiveness of magnetic resonance imaging (MRI) as an addition to mammography and ultrasound in screening young women at high risk of breast cancer. *Eur J Cancer* 2007; 43: 1905-1917.
22. **Ophir J, Cespedes I, Ponnekanti H, Yazdi Y, Li X.** Elastography: a quantitative method for imaging the elasticity of biological tissues. *Ultrason Imaging* 1991; 13: 111-134.
23. **Wojcinski S, Boehme E, Farrokh A, Soergel P, Degenhardt F, Hillemanns P.** Ultrasound real-time elastography can predict malignancy in BI-RADS(R)-US 3 lesions. *BMC Cancer* 2013; 13: 159.
24. **Michell MJ, Iqbal A, Wasan RK, Evans DR, Peacock C, Lawinski CP, et al.** A comparison of the accuracy of film-screen mammography, full-field digital mammography, and digital breast tomosynthesis. *Clin Radiol* 2012; 67: 976-981.
25. **Skaane P, Gullien R, Bjorndal H, Eben EB, Ekseth U, Haakenaasen U, et al.** Digital breast tomosynthesis (DBT): initial experience in a clinical setting. *Acta Radiol* 2012; 53: 524-529.
26. **Houssami N, Skaane P.** Overview of the evidence on digital breast tomosynthesis in breast cancer detection. *Breast* 2013; 22: 101-108.